РОССИЙСКАЯ ФЕДЕРАЦИЯ

(19) RU (11) 2 618 649 (13) C1

(51) МПК
A61B 17/00 (2006.01)
A61L 24/00 (2006.01)

ФЕДЕРАЛЬНАЯ СЛУЖБА
ПО ИНТЕЛЛЕКТУАЛЬНОЙ СОБСТВЕННОСТИ

(12) ОПИСАНИЕ ИЗОБРЕТЕНИЯ К ПАТЕНТУ

(21)(22) Заявка: **2015151821, 02.12.2015**

(24) Дата начала отсчета срока действия патента:
02.12.2015

Дата регистрации:
05.05.2017

Приоритет(ы):
(22) Дата подачи заявки: **02.12.2015**

(45) Опубликовано: **05.05.2017** Бюл. № **13**

Адрес для переписки:
350063, г. Краснодар, ул. Седина, 4, КубГМУ, проректору по НИР Редько А.Н.

(72) Автор(ы):
Карипиди Геннадий Константинович (RU), Канксиди Иоаннис Васильевич (RU)

(73) Патентообладатель(и):
Федеральное государственное бюджетное образовательное учреждение высшего образования "Кубанский государственный медицинский университет" Министерства здравоохранения Российской Федерации (ФГБОУ ВО КубГМУ Минздрава России) (RU),
Карипиди Геннадий Константинович (RU), Канксиди Иоаннис Васильевич (RU)

(56) Список документов, цитированных в отчете о поиске: **EP 2628484 A1, 21.08.2013. SU 1532000 A1, 30.12.1989. SU 1782557 A1, 08.06.1992. SU 1507349 A1, 15.09.1989. МАРЧЕНКО В.Т. Медицинский клей "Сульфакрилат" - антибактериальная противовоспалительная клеевая композиция. Руководство для применения в хирургических отраслях. Новосибирск, 2005, с.43-44. ВАВРИНЧУК С. А. Современные аспекты хирургического**
(см. прод.)

(54) Способ хирургического лечения осложненной язвы двенадцатиперстной кишки

(57) Реферат:

Изобретение относится к медицине, хирургии. Доступ к осложненной язве двенадцатиперстной кишки с пенетрацией в поджелудочную железу выполняют путем дуоденотомии передней стенки. Ушитый кровоточащий сосуд язвы по шву обрабатывают клеем медицинским «Сульфакрилат». Параульцерально на расстоянии 1,5-2,0 см по здоровым тканям вводят 5 мл богатой тромбоцитами плазмы из аутокрови. Рассекают слизистую задней стенки ДПК вокруг патологического дефекта, отступая от края на 2-3 мм по здоровым тканям. Накладывают однорядные узловые швы на подслизистый слой, погружая зону язвенного дефекта и выводя его из просвета кишки. Восстанавливают слизистую однорядным узловым швом. Восстанавливают целостность передней стенки кишки. Способ позволяет снизить риск рубцовой деформации луковицы двенадцатиперстной кишки, снизить риск перфорации и кровотечения из язвенного дефекта, сохраняет анатомически правильное ориентирование двенадцатиперстной кишки, снижает риск острого панкреатита, связанного с травмой поджелудочной железы при выделении язвы. 3 ил., 2 пр.

RU 2618649 C1

RU 2618649 C1

(56) (продолжение):
лечения перфоративной язвы двенадцатиперстной кишки. Хабаровск: Ред.изд.центр ИПКСЗ, 2013.

RU 2618649 C1

RU 2618649 C1

RUSSIAN FEDERATION

FEDERAL SERVICE
FOR INTELLECTUAL PROPERTY

(19) **RU** (11) **2 618 649** (13) **C1**

(51) Int. Cl.
A61B 17/00 (2006.01)
A61L 24/00 (2006.01)

(12) ABSTRACT OF INVENTION

(21)(22) Application: **2015151821, 02.12.2015**

(24) Effective date for property rights:
02.12.2015

Registration date:
05.05.2017

Priority:
(22) Date of filing: **02.12.2015**

(45) Date of publication: **05.05.2017** Bull. № **13**

Mail address:
350063, g. Krasnodar, ul. Sedina, 4, KubGMU, prorektoru po NIR Redko A.N.

(72) Inventor(s):
Karipidi Gennadij Konstantinovich (RU),
Kanksidi Ioannis Vasilevich (RU)

(73) Proprietor(s):
Federalnoe gosudarstvennoe byudzhetnoe obrazovatelnoe uchrezhdenie vysshego obrazovaniya "Kubanskij gosudarstvennyj meditsinskij universitet" Ministerstva zdravookhraneniya Rossijskoj Federatsii (FGBOU VO KubGMU Minzdrava Rossii) (RU),
Karipidi Gennadij Konstantinovich (RU),
Kanksidi Ioannis Vasilevich (RU)

(54) METHOD FOR SURGICAL TREATMENT OF COMPLICATED DUODENAL ULCER

(57) Abstract:

FIELD: medicine.

SUBSTANCE: invention refers to medicine, surgery. Access to the complicated duodenal ulcer with penetration into the pancreas is performed by the front wall duodenotomy. The sutured bleeding ulcer vessel is treated by medical adhesive "Sulfacrylate" along the seam. 5 ml of platelet-saturated autoblood plasm is injected paraulcerally at a distance of 1.5-2.0 cm in health tissues. The mucosa of the rear duodenal wall is cut around the pathological defect, departing 2-3 mm from the edge along healthy tissues. Single-row node sustures are applied on the submucosal layer, immersing the ulcer area and removing it from the intestinal lumen. The mucosa is restored by a single-row node suture. The integrity of the anterior interstinal wall is restored.

EFFECT: invention provides a method to reduce the risk of scar deformation of the duodenal bulb, reduce the risk of perforation and bleeding from the ulcer, retains the anatomically correct orientation of the duodenum, reduces the risk of acute pancreatitis associated with pancreas injury in case of ulcer allocation.

3 dwg, 2 ex

RU 2618649 C1

RU 2618649 C1

Изобретение относится к медицине, а именно к хирургии, и может быть использовано при хирургическом лечении больных с осложненными язвами двенадцатиперстной кишки.

Хирургическое лечение осложненных язв двенадцатиперстной кишки, то есть с признаками пенетрации в головку поджелудочной железы и кровотечения, является трудной задачей современной хирургии. В настоящее время язвенная болезнь является одним из наиболее часто встречающихся заболеваний внутренних органов. По данным мировой статистики ее распространенность среди взрослого населения достигает 6-10% (Г.А. Бондарев, 2003; Н.А. Жанталинова, 2005; А.В. Бородач, 2013; Г.М. Чернявская и соавт., 2014; A. Uccheddu et al., 2003). На данном этапе развития современной медицины в хирургическом лечении осложненной язвенной болезни двенадцатиперстной кишки превалирует органосохраняющее направление, особенно у больных пожилого и старческого возраста, однако при осложненных формах язвенной болезни двенадцатиперстной кишки большинство авторов сообщают об использовании резекционных и пилороразрушающих методов (Ф.С.Курбанов и соавт., 2001; Ю. М. Панцырев и соавт., 2003; В.М. Лобанков, 2005; С.А. Афендулов и соавт., 2008; В.И. Мидленко и соавт., 2013). Подобного рода операции имеют множество осложнений, влекут серьезные повреждения механизмов пищеварения и сопровождается относительно высокими цифрами летальности (2-5%), значительным числом ранних послеоперационных осложнений (12-15%), развитием различных постгастрорезекционных синдромов (20-30%) в отдаленном периоде (М.Н. Окоемов, 2002; В.М. Лобанков, 2005; А.С.Ермолов и соавт., 2014).

Аналог: способ ушивания культи двенадцатиперстной кишки при неудалимой пенетрирующей язве с применением изолированного участка сальника по Волкову (Навроцкий И.Н., Ушивание культи двенадцатиперстной кишки. М.: Медицина, 1972, стр. 155-156). Данная операция была предложена для хирургического лечения осложненных язв двенадцатиперстной кишки - с кровотечением и пенетрацией в поджелудочную железу, которую невозможно выделить. Способ включает:

1. Лапаротомию, мобилизацию желудка и двенадцатиперстной кишки;
2. Пересечение двенадцатиперстной кишки ниже язвы;
3. Далее разрезы идут по боковым стенкам двенадцатиперстной кишки и переходят на пилорический отдел желудка, где сходятся, пересекая заднюю стенку органа проксимальнее пилорического жома на 3-4 см с оставлением язвы задней стенки двенадцатиперстной кишки;
4. К основанию выкроенного лоскута на язву кетгутовой нитью прикрепляют свободный участок большого сальника;
5. Лоскут с прикрепленным к нему сальником инвагинируют в просвет двенадцатиперстной кишки;
6. Культю поверх лоскута с сальником сшивают кисетным серозно-мускулярным швом.

Недостатки способа:

1. При наличии выраженной инфильтрации двенадцатиперстной кишки выкраивание лоскутов затруднительно;
2. Послеоперационный анастомозит;
3. Несостоятельность культи двенадцатиперстной кишки, что приводит к перитониту;
4. Ферментативный лизис использованного участка большого сальника приводит к рецидиву кровотечения;
5. Развитие острого посттравматического панкреатита при выделении пенетрирующей

язвы.

За ближайший аналог принят способ остановки кровотечения при неудалимой, пенетрирующей в поджелудочную железу язвы двенадцатиперстной кишки (патент RU 2173100, МПК A61B 17/00, опубл. 10.09.2001 г.). Этот способ применяют при оперативном лечении осложнений язв двенадцатиперстной кишки, является органосохраняющим. Способ включает:

1. Лапаротомию, мобилизацию желудка по большой и малой кривизне;

2. Пересекают двенадцатиперстную кишку по верхнему краю язвы;

3. На открытой культе двенадцатиперстной кишки прошивают кровоточащий сосуд на дне язвы;

4. Кратер язвы обрабатывают 96° этиловым спиртом и заполняют предварительно подготовленным и смоделированным по размерам язвы аллогенным материалом серии "Аллоплант" (биоматериал из подкожно-жировой клетчатки подошвы, имеет выраженную соединительнотканную строму, что обеспечивает ему хорошие каркасные свойства и моделируемость формы);

5. Перед помещением в кратер язвы смоделированный аллоплант отжимают пинцетом и опускают в раствор тромбина. Раствор тромбина пропитывает губчатую структуру аллопланта, этим достигается полноценный гемостаз (механически и медикаментозно);

6. Над аллоплантом края язвы сближают капроновыми швами, прошитыми через дно язвы, швами прижимают аллоплант к поверхности язвенной ниши;

7. После завязывания этих швов этой же нитью прошивают противоположный край кишки швом Прибрама;

8. Затем накладывают серо-серозные швы с капсулой поджелудочной железы и серозной оболочкой двенадцатиперстной кишки.

Недостатки способа:

1. Развитие анастомозита;

2. Деформация луковицы двенадцатиперстной кишки из-за использования специфических швов;

3. Риск несостоятельности анастомоза по причине механической ишемии тканей инородным телом;

4. Химический ожог стенки двенадцатиперстной кишки концентрированным этиловым спиртом с развитием асептического и септического некрозов;

5. Рецидив кровотечения в зоне химического некроза.

6. Развитие острого посттравматического панкреатита при выделении пенетрирующей язвы.

Задачи:

- улучшить результаты лечения больных с осложнениями язвенной болезни двенадцатиперстной кишки,
- снизить степень деформации луковицы двенадцатиперстной кишки;
- снизить риск анастомозита, несостоятельности шва двенадцатиперстной кишки;
- снизить риск кровотечения из язвы;
- снизить риск развития посттравматического острого панкреатита.

Технический результат

Преимущество данного способа хирургического лечения осложненных язв двенадцатиперстной кишки с кровотечением и пенетрацией в поджелудочную железу заключается в том, что в зону язвенного дефекта вводят богатую тромбоцитами плазму крови - Platelet - Rich Plasma, полученую путем центрифугирования аутокрови, затем язву выводят за пределы химически агрессивной зоны двенадцатиперстной кишки и

изолируют путем закрытия язвенного дефекта слизистой оболочкой двенадцатиперстной кишки. PRP-терапия направлена на ускорение и улучшение качества регенерационных процессов за счет факторов роста и цитокинов, которые секретируются из α-гранул тромбоцитов. Большинство цитокинов, обнаруживаемых в тромбоцитах, содержат TGF-β (продуцирующий фактор роста β), PDGF (тромбоцитарный фактор роста), инсулино подобные факторы роста IGF-I и IGF-II, FGF (фактор роста фибробластов), VEGF (фактор роста сосудистого эндотелия), фактор роста эпидермальных тканей и фактор роста клеток эндотелия. Данные технические приемы позволяют снизить риск деформации луковицы двенадцатиперстной кишки, снизить риск перфорации и кровотечения из язвенного дефекта, сохраняют анатомически правильное ориентирование двенадцатиперстной кишки, снижают риск острого панкреатита, связанного с травмой поджелудочной железы при выделении язвы.

Сущность изобретения заключается в том, что ушитый кровоточащий сосуд по шву обрабатывают клеем медицинским «Сульфакрилат», параульцерально на расстоянии 1,5-2,0 см по здоровым тканям вводят 5 мл богатой тромбоцитами плазмы из 10 мл аутокрови после ее центрифугирования, производят рассечение слизистой задней стенки ДПК вокруг патологического дефекта, отступая от края на 2-3 мм по здоровым тканям, накладывают однорядные узловые швы на подслизистый слой, погружая зону язвенного дефекта и выводя его из просвета ДПК, после чего восстанавливают слизистую задней стенки ДПК однорядным узловым швом, и целостность передней стенки ДПК.

Способ дополнительно продемонстрирован на рисунках 1-3, где на рис. 1 представлена мобилизованная двенадцатиперстная кишка (ДПК) с рассеченной передней стенкой, на рис. 2 - ДПК с восстановленной слизистой задней стенкой (концы шовного материала выведены за стенку ДПК), на рис. 3 - восстановленная ДПК, где 1 - вид язвы двенадцатиперстной кишки с кровоточащим сосудом, обработанным медицинским клеем «Сульфакрилат», 2 - линия рассечения слизистой ДПК вокруг язвенного дефекта, 3 - зоны параульцерального введения богатой тромбоцитами плазмы, 4 - шов на задней стенке ДПК, 5 - шов на передней стенке ДПК.

Предлагаемый способ хирургического лечения язвенной болезни двенадцатиперстной кишки, осложненной кровотечением и пенетрацией в поджелудочную железу, осуществляют следующим образом:

1. Выполняют лапаротомию;

2. Выделяют и мобилизируют двенадцатиперстную кишку в области язвенного дефекта с кровоточащим сосудом (1);

3. Выполняют дуоденотомию по полуокружности кишки по переднему краю, рассекают в поперечном направлении над язвенным дефектом;

4. Интраоперационно выполняют забор крови из перефирической вены пациента (например кубитальной);

5. Проводят центрифугирование крови в одной из следующих центрифуг: EBA 20 (Германия): 3200 об/мин в течение 5 минут; 80-2S (Китай): 3000 об/мин в течение 5 минут; "Плазмолифтинг" (Россия): 2500 об/мин в течение 5 минут;

6. Вводят параульцерально (3) на расстоянии 1,5-2,0 см по здоровым тканям 5 мл богатой тромбоцитами плазмы, полученной из 10 мл аутокрови;

7. Рассекают слизистую вокруг язвенного дефекта (2), отступая от границы язвы на 2-3 мм к неизмененным, здоровым тканям;

8. Прошивают кровоточащий сосуд в дне язвы;

9. Наносят клей медицинский «Сульфакрилат» на язву (1) и край задней стенки внутреннего лоскута. Клей медицинский создан на основе этилового эфира α-

цианакриловой кислоты, которая при контакте с жидкими средами полимеризуется и переходит из мономера в полимер. При нанесении клея на влажные биологические ткани, надежно склеивает их с образованием прочной эластичной пленки. Время полимеризации 10-12 секунд. В организме клей подвергается постепенной фрагментации и рассасыванию;

10. Восстанавливают слизистую задней стенки двенадцатиперстной кишки над язвенным дефектом путем наложения однорядного узлового шва (4), выводя язву за пределы слизистой оболочки двенадцатиперстной кишки;

11. Восстанавливают целостность передней стенки двенадцатиперстной кишки двух- или однорядным узловыми швами (5);

12. Ушивают послойно лапаротомную рану.

Способ апробирован на клинической базе кафедры госпитальной хирургии в МБУЗ БСМП г. Краснодар в 43 случаях в период 2007-2014 гг.

Клинический пример 1. Больной Н., 58 лет, поступил в клинику 05.10.2008 г. При поступлении на основании клинико-анамнестических данных, результатов фиброгастродуоденоскопии был установлен диагноз: язва задней стенки двенадцатиперстной кишки. Со слов больного страдает язвенной болезнью около 10 лет.

Результаты обследований.

Общий анализ крови от 05.10.2008: эр. - 4,3 т/л; Hb - 138 г/л; L - 9,0 г/л.

от 07.10.2008: эр. - 4,1 т/л; Hb - 134 г/л; L - 11,4 г/л.

Общий анализ мочи от 05.10.2008: у.в. - 1012; белок - 0,033 г/л; L - 2-3-5 в п/з.

Биохимический анализ крови от 05.10.2008: группа крови - 0 (I), Rh (+); глюкоза крови - 4.5 ммоль/л; общий билирубин - 18,0 мкмоль/л; мочевина 7,0 ммоль/л; креатинин - 90 мкмоль/л; АСТ - 31 Е/л; АЛТ - 33 Е/л; амилаза 43 Е/л.

Фиброгастродуоденоскопия от 05.10.2008. Заключение: язва задней стенки ДПК 2,1×1,6×0,9 см, Forrest IIc. Эрозивный гастрит, признаки недостаточности кардии.

ЭКГ от 05.10.2008. Ритм синусовый 80 в минуту. Гипертрофия обоих желудочков.

Ультразвуковое исследование от 05.10.2008 г.: признаки диффузных изменений и увеличения поджелудочной железы, признаки диффузных изменений паренхимы печени.

07.10.2008 г. состояние пациента ухудшилось, появились выраженные, жгучие боли в эпигастральной области, перитонеальных знаков нет. Данное состояние, на основании ультразвуковых данных, лабораторных изменений, расценено как пенетрация язвы в паренхиму поджелудочной железы, пациент был прооперирован по способу хирургического лечения осложненной язвенной болезни двенадцатиперстной кишки.

Выполнили лапаротомию; мобилизацию двенадцатиперстной кишки; рассечение передней стенки кишки в поперечном направлении на полуокружность, в области нисходящей части двенадцатиперстной кишки; рассечение слизистой вокруг дефекта на расстоянии 2 мм по здоровым тканям; установлен факт подтекания «свежей» крови в области дна язвы, визуализирован и прошит сосуд; нанесен клей медицинский «Сульфакрилат»; параульцерально введено 5 мл богатой тромбоцитами плазмы по методике «плазмолифтинг», слизистая над язвенным дефектом восстановлена однорядным узловым швом; восстановлена передняя стенка двенадцатиперстной кишки двухрядным узловым швом.

Гладкое течение послеоперационного периода, сняты швы на 12 сут, выписан на 15 сут.

Фиброгастродуоденоскопия 25.01.09 - рубец до 1 см длины в области задней стенки двенадцатиперстной кишки, признаков воспаления нет, признаков деформации луковицы

двенадцатиперстной кишки на момент осмотра нет.

Ультразвуковая диагностика от 25.01.09 - диффузные (возрастные) изменения паренхимы поджелудочной железы, железа обычных размеров.

Клинический пример 2. Больной Р., 62 лет, поступил в клинику 23.04.2013 г. При поступлении на основании клинико-анамнестических данных и результатов инструментального обследования был установлен диагноз: Желудочно-кишечное кровотечение из язвы двенадцатиперстной кишки (Forrest I1b). Со слов больного страдает язвенной болезнью около 13 лет.

Результаты обследований.

Общий анализ крови от 23.04.2013: эр. - 2,65 т/л; Hb - 84 г/л; L - 8,6 г/л.

от 01.05.2013: эр. - 3,7 т/л; Hb - 104 г/л; L - 8,0 г/л.

Общий анализ мочи от 23.04.2013: у.в. - 1012; белок - 0,033 г/л; L - 1-2-5 в п/з.

Биохимический анализ крови от 23.04.2013: группа крови - O (I), Rh (+); глюкоза крови - 4.3 ммоль/л; общий билирубин - 17,0 мкмоль/л; мочевина 9,0 ммоль/л; креатинин - 82 мкмоль/л; АСТ - 37 Е/л; АЛТ - 32 Е/л; амилаза 78 Е/л.

Фиброгастродуоденоскопия от 23.04.2013. Закл: язва задней стенки ДПК, Forrest IIb. признаки недостаточности кардии.

ЭКГ от 23.04.2013. Ритм синусовый 85 в минуту, гипертрофия левого желудочка.

Ультразвуковое исследование от 23.04.2013 г.: признаки диффузных изменений паренхимы поджелудочной железы и паренхимы печени, признаки дискинезии желчевыводящих путей.

Выполнена коррекция анемических нарушений, системы гемостаза, после чего выполнено хирургическое пособие по представленному способу лечения осложненной язвенной болезни двенадцатиперстной кишки.

Выполнили лапаротомию; мобилизацию двенадцатиперстной кишки; рассечение передней стенки кишки в поперечном направлении на полуокружность, в области нисходящей части двенадцатиперстной кишки; рассечение слизистой вокруг дефекта на расстоянии 2 мм по здоровым тканям; установлен факт подтекания алой крови в области дна язвы, визуализирован и прошит сосуд; нанесен клей медицинский «Сульфакрилат»; введено параульцерально 5 мл богатой тромбоцитами плазмы по методике «плазмолифтинг», слизистая над язвенным дефектом восстановлена однорядным узловым швом; восстановлена передняя стенка двенадцатиперстной кишки двухрядным узловым швом.

Гладкое течение послеоперационного периода, сняты швы на 10 сут, выписан на 16 сут.

Фиброгастродуоденоскопия 21.06.13 - рубец светлой окраски по задней стенке двенадцатиперстной кишки до 0,8 см длины, признаков воспаления нет, признаков деформации луковицы двенадцатиперстной кишки на момент осмотра нет.

Ультразвуковая диагностика от 21.06.13 - диффузные (возрастные) изменения паренхимы поджелудочной железы, железа обычных размеров, диффузные изменения паренхимы печени.

(57) Формула изобретения

Способ хирургического лечения осложненной язвы двенадцатиперстной кишки (ДПК), с кровотечением и пенетрацией в поджелудочную железу, включающий лапаротомический доступ в брюшную полость, мобилизацию ДПК дуоденотомию передней стенки ДПК в проекции патологического очага, отличающийся тем, что ушитый кровоточащий сосуд по шву обрабатывают клеем медицинским

«Сульфакрилат», параульцерально на расстоянии 1,5-2,0 см по здоровым тканям вводят 5 мл богатой тромбоцитами плазмы из аутокрови после ее центрифугирования, производят рассечение слизистой задней стенки ДПК вокруг патологического дефекта, отступая от края на 2-3 мм по здоровым тканям, накладывают однорядные узловые швы на подслизистый слой, погружая зону язвенного дефекта и выводя его из просвета ДПК, после чего восстанавливают слизистую задней стенки ДПК однорядным узловым швом и целостность передней стенки ДПК.

1

Способ хирургического лечения осложненной язвы двенадцатиперстной кишки

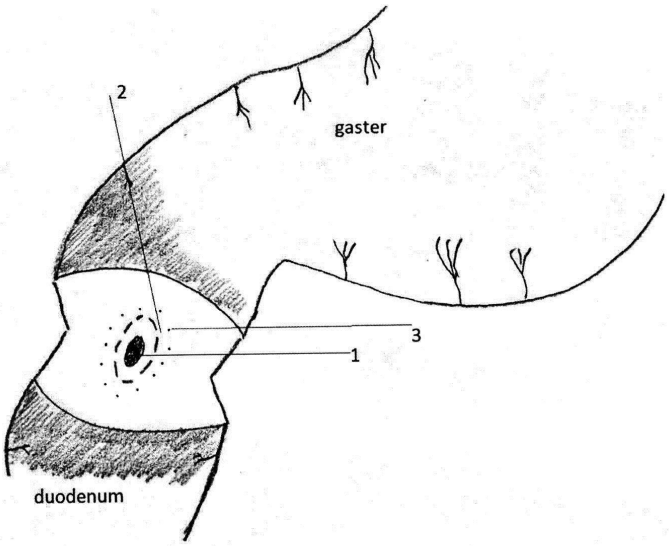

Рис. 1

2

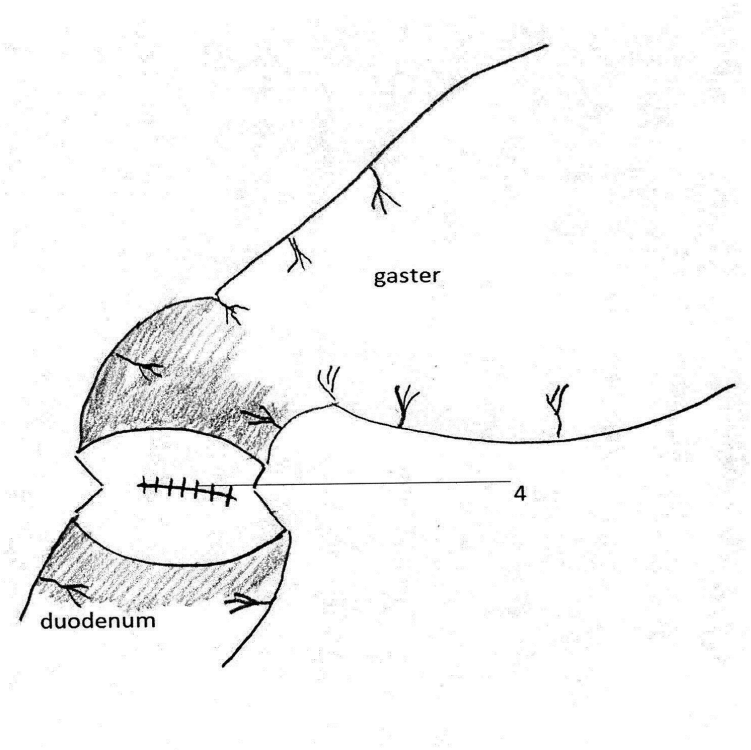

Рис. 2

3

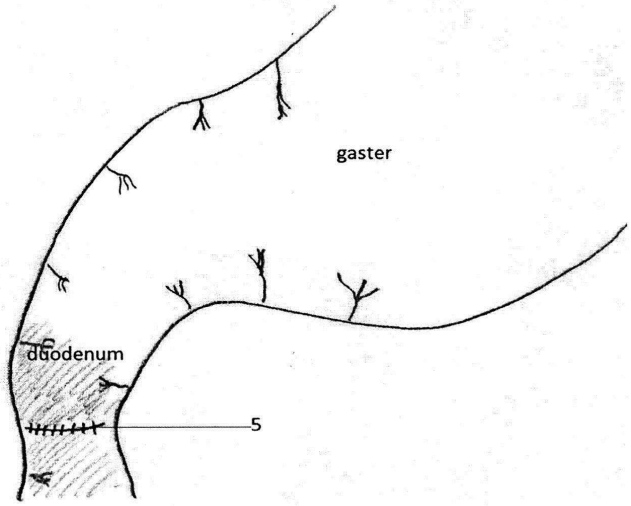

Рис.3