

КЛЕЕВАЯ ПРОФИЛАКТИКА НЕСОСТОЯТЕЛЬНОСТИ КИШЕЧНОГО ШВА, ИЗОЛИРОВАННОГО МЕТОДОМ ЭКСТРАПЕРИТОНИЗАЦИИ ОТ СВОБОДНОЙ БРЮШНОЙ ПОЛОСТИ, ПРИ РАСПРОСТРАНЕННОМ ГНОЙНОМ ПЕРИТОНИТЕ В УСЛОВИЯХ ЭКСПЕРИМЕНТАЛЬНОЙ МОДЕЛИ**Олег Юрьевич ЛЕВКИН, Константин Викторович АТАМАНОВ, Виктор Васильевич АТАМАНОВ***ГОУ ВПО Новосибирский государственный медицинский университет Росздрава
630091, г. Новосибирск, Красный проспект, 52*

При распространенном гнойном перитоните высока вероятность несостоятельности кишечного шва. В эксперименте на лабораторных крысах ее удалось снизить применением хирургического клея сульфакрилат второго поколения. Проблема неконтролируемой клинической ситуации при развитии несостоятельности кишечного шва, когда кишечное содержимое поступает в свободную брюшную полость, решалась экстраперитонизацией сегмента кишки, несущего шов, в мышечный слой брюшной стенки.

Ключевые слова: кишечный шов, клей сульфакрилат, экстраперитонизация, распространенный гнойный перитонит.

Перитонит и кишечная непроходимость — важнейшие факторы риска заживления кишечного анастомоза. Нарушение моторно-эвакуаторной функции кишечной трубки, секвестрация в ней жидкости, стойкое повышение внутрипросветного давления, растяжение кишечной стенки ведут к экстраорганному и интрамуральному шунтированию кровотока и уменьшению объема микроциркуляции в кишечной стеке. Образование в ней избытка протеиназ и других биологически активных веществ, тканевой ацидоз, бактериальная транслокация и общая реакция организма на инфекционный процесс сопровождаются ускоренным лизисом коллагена, прогрессированием воспалительных изменений в слоях кишечной стенки, несущей кишечный шов [1–9].

Как достичь состоятельности кишечного шва в условиях тотального воспаления при распространенном гнойном перитоните? Один из методов профилактики несостоятельности кишечного шва его защита хирургическим клеем сульфакрилат. Задача нашего исследования состояла в оценке эффективности клеевой защиты хирургическим клеем сульфакрилат второго поколения в условиях экспериментальной модели распространенного гнойного перитонита давностью 24 часа при расположении кишечного шва в свободной брюшной полости или при его экстраперитонизации в мышечный слой брюшной стенки.

Материалы и методы

Эксперимент проводился на лабораторных крысах, самках линии Вистар массой 200–250 г. Все хирургические манипуляции выполнялись под ингаляционным наркозом эфиром. Создавалась модель распространенного гной-

ного перитонита давностью 24 часа. В 6–7 см от впадения тонкой кишки в толстую кишечная стенка рассекалась на 1/3 окружности. Кишечное содержимое разносилось по брюшной полости, в которую вводилось 2 мл физиологического раствора для улучшения диффузии микробных тел. Ровно через сутки брюшная полость вскрывалась, в ней наблюдалась картина распространенного гнойного перитонита.

Первоначально в условиях тотального воспаления оценивалось влияние свойств шовных материалов на вероятность развития несостоятельности кишечного шва. В одной группе дефект кишечной стенки ушивался биоинертным полипропиленом ($n = 22$) в другой — шелком ($n = 25$) на атравматической игле, условный номер нити 8/0. Через 6 суток после ушивания животные выводились из эксперимента передозировкой наркоза. При наложении кишечного шва полипропиленом несостоятельность шва наблюдалась в 5 случаях (22,7%), при наложении кишечного шва шелком — в 7 случаях (28%), различие статистически незначимо (двусторонний тест Фишера, $p = 0,75$). Полученные качественные данные говорят о незначительных преимуществах полипропилена в условиях распространенного гнойного перитонита.

С целью удешевления эксперимента в основных группах исследования в качестве шовного материала использовался шелк. Группой контроля принята дополненная группа с ушиванием кишки шелком и погружением ее в свободную брюшную полость ($n = 31$). Во второй группе ($n = 42$) после ушивания кишки по линии кишечного шва наносился хирургический клей

Левкин О.Ю. — ассистент кафедры факультетской хирургии, e-mail: oleglevkin@gmail.com

Атаманов К.В. — к.м.н., доцент кафедры факультетской хирургии, e-mail: k_atamanov@km.ru

Атаманов В.В. — заслуженный врач Российской Федерации, д.м.н., проф., зав. кафедрой факультетской хирургии

сульфакрилат нового поколения в виде полоски шириной 1,5–2 мм, сегмент кишки, несущий шов, оставлялся в свободной брюшной полости. В третьей группе ($n = 30$) после нанесения сульфакрилата сегмент кишки, несущий кишечный шов, экстраперитонизировался в мышечный слой передней брюшной стенки. В мезогастральной области в стороне от лапаротомной раны передняя брюшная стенка рассекалась послойно со стороны брюшной полости с постепенным уменьшением длины разреза по направлению к подкожной жировой клетчатке и коже. Разрез со стороны париетальной брюшины составлял 10 мм, со стороны кожи—2 мм. Рана имела вид конуса с основанием, обращенным в брюшную полость. Рассеченные края париетальной брюшины и частично мышечного слоя подшивались по краям от кишечного шва серозно-мышечным непрерывным швом 8/0. По линии шва экстраперитонизации также наносился хирургический клей сульфакрилат. На 7-е сутки после создания модели распространенного гнойного перитонита (на 6-е сутки после ушивания дефекта кишечной стенки) животные всех групп выводились из эксперимента перидозировкой эфира.

Из фрагмента кишки, несущего шов, вырезали участок, проходящий через все слои органа и с площадью слизистой оболочки не менее 3 мм². Объект фиксировали в 4% растворе параформальдегида на фосфатном буфере (рН 7,4), обезживали в серии этанола возрастающей концентрации, просветляли в ксилоле и заключали в парафин. Срезы толщиной 5 мкм окрашивали гематоксилином и эозином, изучали методом световой микроскопии при увеличении до 400 раз. При исследовании применяли смонтированную в окулярной вставке квадратную тестовую систему из 225 точек. Для более точного представления подсчитывали не менее 5 полей зрения в каждом препарате.

Хирургический клей сульфакрилат второго поколения разработан Институтом катализа им. Г. К. Борескова СО РАН, г. Новосибирск, совместно с Институтом органической химии УНЦ РАН, г. Уфа, и Институтом технической химии УрО РАН, г. Пермь, регистрационное удостоверение № ФС 01031444/2587-06 от 07 февраля 2006 года. Клей сульфакрилат состоит из этил-альфа-цианакрилата (связующий компонент), бутилакрилата (пластификатор) и сульфоланметакрилата (противовоспалительный и антибактериальный компонент). При контакте с живой тканью клей быстро полимеризуется с умеренной усадкой, что способствует аппроксимации тканей, в организме подвергается

постепенной фрагментации и выведению. Клей сульфакрилат нового поколения обладает выраженным бактерицидным действием в отношении возбудителей хирургических инфекций, в частности кишечной палочки, золотистого стафилококка, протей и синегнойной палочки [10, 11].

Статистическая обработка результатов исследования выполнена в программе STATISTICA 6.0 (StatSoft, USA) с учетом рекомендаций, изложенных в руководстве Ребровой О. Ю. [12].

Результаты

В первой, контрольной, группе (кишечный шов погружался в свободную брюшную полость) несостоятельность кишечного шва наблюдалась у 9 животных из 31 (29,0%), во всех случаях она привела к прогрессированию перитонита. Во второй группе (кишечный шов укреплялся клеем сульфакрилат и оставлялся в свободной брюшной полости) несостоятельность кишечного шва возникла у 3 животных из 42 (7,1%) и также во всех случаях привела к прогрессированию перитонита. В третьей группе (кишечный шов экстраперитонизировался после защиты клеем сульфакрилат) несостоятельность кишечного шва развилась у 1 животного из 30 (3,3%) и не сопровождалась прогрессированием перитонита. Сравнение групп по данному качественному признаку с помощью двустороннего точного критерия Фишера показало статистически значимое различие между первой и второй группами животных ($p = 0,023$), первой и третьей ($p = 0,012$), в то время как вторая и третья группы статистически не различались ($p = 0,636$).

Сопоставление численной плотности нейтрофилов непараметрическим методом Манна—Уитни (U-тест) с учетом поправки Бонферрони показало, что у крыс первой группы в обоих слоях кишечной стенки (слизистом и мышечном) она была статистически значимо больше, чем у животных второй и третьей групп ($p < 0,001$), различия между второй и третьей группами недостоверны (рис.). Численная плотность макрофагов у крыс первой группы в обоих слоях кишечной стенки также была статистически значимо больше, чем у животных второй и третьей групп (непараметрический метод Манна—Уитни с учетом поправки Бонферрони, $p < 0,001$), при этом различия между второй и третьей группами достоверны (в слизистом слое $p < 0,001$, в мышечном слое $p = 0,012$). Апостериорное сравнение средних в группах лимфоцитов методом Тьюки для неравных N показало статистически значимое различие их численной плотности в обоих слоях кишечной стенки крыс первой и вто-

рой групп, первой и третьей групп ($p < 0,001$) и отсутствие различий у животных второй и третьей групп ($p > 0,5$). При анализе численной плотности плазматитов обнаружено, что по этому показателю животные первой и второй групп не различались (U-тест, в слизистом слое $p = 0,061$, в мышечном слое $p = 0,051$), а у крыс третьей группы численная плотность плазматитов в обоих слоях кишечной стенки была достоверно ниже, чем у животных второй и третьей групп (U-тест, $p < 0,001$). Численная плотность лимфатических сосудов слизистого слоя кишечной стенки крыс первой группы была достоверно больше, чем у крыс второй и третьей групп (U-тест, $p \leq 0,001$), не различаясь у животных второй и третьей групп (U-тест, $p = 0,270$). По численной плотности лимфатических сосудов в мышечном слое все группы животных имели статистически значимые отличия (апостериорное сравнение, метод Тьюки для неравных N: первая и вторая группы — $p < 0,001$, первая и третья — $p = 0,015$, вторая и третья — $p = 0,044$). При парном сравнении численной плотности кровеносных

сосудов установлено, что у крыс первой группы в обоих слоях кишечной стенки она была достоверно выше, чем у животных второй и третьей групп (U-тест, $p \leq 0,002$), последние между собой не различались (U-тест, слизистый слой, $p = 0,173$; U-тест, мышечный слой, $p = 0,053$).

Обсуждение

Численная плотность тканевых нейтрофилов и макрофагов, эффекторных клеток воспаления, статистически значимо и значительно уменьшается в группах с применением сульфакрилата (рис.). Нейтрофилы — первые лейкоциты, мигрирующие к очагу образования антигенов. Присутствие большого числа нейтрофилов во все сроки патогенетического процесса указывает на его выраженную воспалительную природу, при снижении количества нейтрофилов воспаление купируется. Макрофаги с их способностью к эндоцитозу в очаге воспаления также характеризуют активность воспалительного процесса. Лимфоциты являются основными функциональными клетками иммунной системы, статистически значимое снижение их численной плотности в группах с сульфакрилатом указывает на менее выраженный иммунный ответ. Плазматические клетки — источник иммуноглобулинов; статистически значимых различий в их количестве между контрольной группой и группой с оставлением укрепленного сульфакрилатом кишечного шва в свободной брюшной полости нет. В группе с экстраперитонизацией кишечного шва, защищенного сульфакрилатом, число плазматитов уменьшается статистически значимо. Численная плотность лимфатических и кровеносных сосудов в группах с применением сульфакрилата статистически значимо снижается в обоих слоях кишечной стенки, что еще раз указывает на способность сульфакрилата второго поколения уменьшать воспалительный процесс в зоне кишечного шва даже в условиях распространенного гнойного перитонита.

При несостоятельности экстраперитонизированного кишечного шва кишечное содержимое изливается на переднюю брюшную стенку через канал экстраперитонизации. Рецидива перитонита или его прогрессирование при этом удается избежать.

Выводы

1. Использование хирургического клея сульфакрилат второго поколения позволило уменьшить частоту несостоятельности кишечного шва тонкой кишки, наложенного в условиях распространенного гнойного перитонита давностью 24 часа в эксперименте.

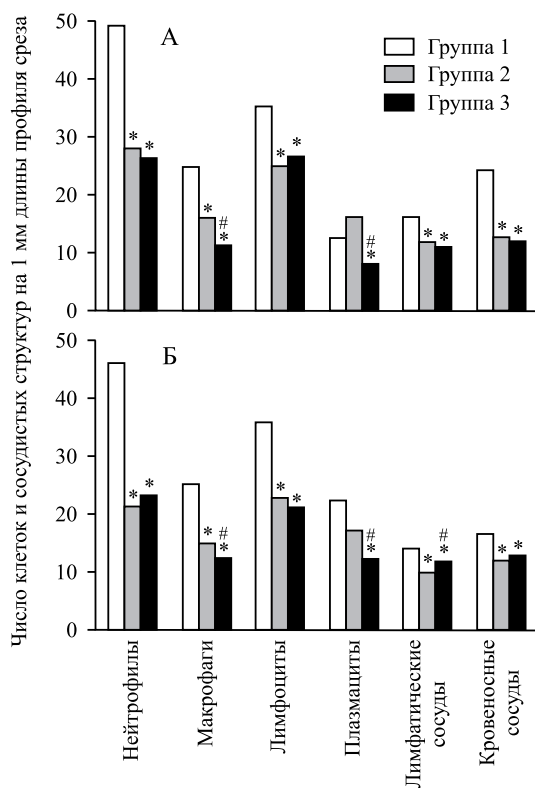


Рис. Численная плотность клеточных элементов и сосудистых структур слизистого (А) и мышечного (Б) слоя кишечной стенки; * — статистически значимое отличие от соответствующего показателя животных 1 группы, # — животных 2 группы.

2. При защите кишечного шва хирургическим клеем сульфакрилат второго поколения в стенке тонкой кишки исследованной на 7-е сутки после создания модели распространенного гнойного перитонита уменьшается число эффекторных клеток воспаления, клеток иммунной системы, уменьшается численная плотность лимфатических и кровеносных сосудов.

3. Экстраперитонизация кишечного шва тонкой кишки крысы, защищенного сульфакрилатом второго поколения, в мышечный слой брюшной стенки при распространенном гнойном перитоните давностью 24 часа не дает увеличения случаев несостоятельности кишечного шва.

4. Признаки воспаления стенки тонкой кишки крысы в зоне кишечного шва, защищенного хирургическим клеем сульфакрилат второго поколения, при его оставлении в свободной брюшной полости или при его экстраперитонизации в мышечный слой брюшной стенки выражены в одинаковой степени или меньше у животных с экстраперитонизацией кишечного шва.

5. При несостоятельности кишечного шва, экстраперитонизированного в мышечный слой брюшной стенки, кишечное содержимое изливается через канал экстраперитонизации на брюшную стенку, не попадая в брюшную полость и хирургическая ситуация остается клинически контролируемой.

Список литературы

1. Шотт А.В., Запорожец А.А., Клинецвич В.Ю. Кишечный шов. Минск, 1983. 160 с.
Shott A.V., Zaporozhets A.A., Klintsevich V.Ju. Intestinal suture. Minsk, 1983. 160 p.
2. *Zaporozhets A.A.* Physical and biologic impermeability of intestinal sutures in the first twenty-four hours after operation on the gastrointestinal tract // *Surgery*. 1992. 112. (5). 940–945.

3. *Ahrendt G.M., Tantru U.S., Barbul A.* Intra-abdominal sepsis impairs colonic reparative collagen synthesis // *Am. J. Surg.* 1996. 171. 102–108.

4. *Biondo S., Jaurrieta E., Jorba R. et al.* Intraoperative colonic lavage and primary anastomosis in peritonitis and obstruction // *Br. J. Surg.* 1997. 84. (2). 222–225.

5. *Golub R., Cantu R., Stein D.H.* A multivariate analysis of factors contributing to leakage of intestinal anastomoses // *J. Am. Col. Surg.* 1997. 184. 364–372.

6. *Gorfine S.R., Fichera A., Harris M.T., Bauer J.J.* Long-term results of salvage surgery for septic complications after restorative proctocolectomy: does fecal diversion improve outcome? // *Dis. Colon Rectum*. 2003. 46. (10). 1339–1344.

7. *Gutman M., Klausner J.M., Lelcuk S.* Fecal peritonitis—the effect on anastomotic healing [Journal] // *Eur. Surg. Res.* — 1993. — 25, 6. — pp. 366–369.

8. *Orlando M.D., Chendrasekhar A., Bundz S. et al.* The effect of peritoneal contamination on wound strength of small bowel and colonic anastomoses // *Am. Surg.* 1999. 65. (7). 673–675.

9. *Torkvist L., Mansson P., Raud J. et al.* Role of CD18-dependent neutrophil recruitment in skin and intestinal wound healing // *Eur. Surg. Res.* 2001. 33. (4). 249–254.

10. *Marchenko V.T.* New technologies making use of sulfacrylate in pediatric surgery // *Bul. Exp. Biol. Med.* 2004. 137. (3). 317–321.

11. *Марченко В.Т., Прутовых Н.Н., Толстиков Г.А., Толстиков А.Г.* Медицинский клей сульфакрилат антибактериальная противовоспалительная клеевая композиция. Новосибирск, 2005. 10–13.

Marchenko V.T., Prutovykh N.N., Tolstikov G.A., Tolstikov A.G. Medical glue sulfacrylate an antibacterial antiinflammatory glutinous composition. Novosibirsk, 2005. 10–13.

12. *Реброва О.Ю.* Статистический анализ медицинских данных. Применение пакета прикладных программ STATISTICA. Москва: Медиа Сфера, 2006. 312 с.

Rebrova O.Yu. The medical data statistical analysis. Application of the package of applied programs STATISTICA. M.: Media Sphere, 2006. 312 p.

BIOLOGICAL GLUE AS PREVENTIVE MAINTENANCE OF SUFFICIENCY OF THE INTESTINAL SEAM ISOLATED BY METHOD EXTRAPERITONEALIZATION FROM THE FREE ABDOMINAL CAVITY AT THE GENERAL PURULENT PERITONITIS IN THE CONDITIONS OF EXPERIMENTAL MODEL

Oleg Yurevich LEVKIN, Konstantin Viktorovich ATAMANOV, Victor Vasilevich ATAMANOV

*Novosibirsk State Medical University
52, Krasnyi av., Novosibirsk, 630091*

At general purulent peritonitis the probability of an insufficiency of an intestinal suture is high. In experiment on laboratory rats it was possible to lower it by the application of surgical glue sulfacrylate of the second generation. The problem of uncontrolled clinical setting at the development of intestinal suture insufficiency when intestinal contents arrive in a free abdominal cavity has been eliminated by the extraperitonealization of gut segment bearing the suture in muscular layer of abdominal wall.

Key words: intestinal suture, glue sulfacrylate, extraperitonealization, general purulent peritonitis.

Levkin O.Ju. — assistant of the chair for faculty surgery, e-mail: oleglevkin@gmail.com

Atamanov K.V. — candidate of medical sciences, assistant professor of the chair for faculty surgery, e-mail: k_atamanov@km.ru

Atamanov V.V. — honored doctor of the RF, doctor of medical sciences, professor, head of the chair for faculty surgery